

МИКРОФОКУСНАЯ РЕНТГЕНОГРАФИЯ В СОВРЕМЕННЫХ ПАЛЕОПАТОЛОГИЧЕСКИХ ИССЛЕДОВАНИЯХ

А.П. Бужилова¹, М.В. Добровольская², М.Б. Медникова²

¹ НИИ и Музей антропологии МГУ, Москва

² Институт археологии РАН, Москва

Цифровая микрофокусная рентгенография – один из новейших методов для оценки состояния костной ткани при патологических процессах. Она позволяет детально изучить трабекулярную структуру, патологические изменения костной ткани, мелкие и малоконтрастные детали изображения трубчатых костей при значительном увеличении изображения объекта. С повышением кратности увеличения возрастает количество определяемых деталей в единице объема, и, что важно, при этом сохраняется контрастность и резкость изображения исследуемого объекта. В представленной работе оцениваются возможности применения этого метода на палеоантропологических образцах различных археологических эпох.

Ключевые слова: палеоантропология, палеопатология, цифровая микрофокусная рентгенография

В последние десятилетия в мировой антропологической науке активно развивается направление, связанное с исследованием здоровья древнего населения. Это объясняется растущим интересом к методам реконструкции образа жизни древнего населения и, не в последнюю очередь, инициативным внедрением в науку различных современных аналитических технологий. Примечательно, что палеопатология – наука о болезнях древнего человека – изначально требовала разработки новых подходов к исследованию зачастую крайне фрагментарных останков человека, которые плохо поддаются оценке стандартными методами медицинской диагностики.

С этих позиций, инновационной можно считать методологию исследования древних скелетных образцов, предложенную известным судебным медиком и антропологом Т. Стюартом [Stewart, 1966], активно применявшим методы гистологии и рентгенографии. Работы выдающегося американского антрополога Дж. Эйнджела [Angel, 1966] по эпидемиологии поротического гиперостоза и его связи с анемиями, также как и предложенная В. Моллером-Христенсенем методика описания развития проказы в костных тканях [Moller-Christensen, 1967]. Эти исследователи во многом опирались на результаты, полученные при стандартном рентгенологическом анализе. Пополнение

коллекции рентгенограмм людей, больных туберкулезом, и сравнительный анализ ископаемых образцов с морфологическими изменениями по типу костного туберкулеза дали возможность английскому врачу К. Уэлсу [Wells, 1964] значительно расширить возможности диагностики костной формы туберкулеза. Коннекция палеоантропологических и медицинских данных получила дальнейшее распространение в трудах английских, а затем уже и американских исследователей. Сегодня этот подход стал одним из основных верифицирующих методов палеопатологии [Бужилова, 1995].

В истории отечественной палеопатологии выделяется ленинградская школа Дмитрия Герасимовича Рохлина (В.С. Майкова-Строганова, Е.И. Прелова, А.Е. Рубашева, М.А. Финкельштейн и другие). Особенностью этой школы является обязательное использование рентгенологического метода при интерпретации полученных данных о костной патологии. Монография Д.Г. Рохлина «Болезни древних людей», вышедшая в свет в 1965 году, представляет подробное исследование и разностороннее обсуждение патологий по ископаемым материалам, начиная с эпохи неандертальского человека и до наших дней. Этот материал актуален до сих пор, так как представляет результаты системного анализа палеопатологий, полученных методом рентгенологии.

Цифровая микрофокусная рентгенография – один из новейших методов для оценки состояния костной ткани при патологических процессах – была апробирована нами на единичных палеоантропологических образцах [Бужилова и др., 2008; Buzhilova et al., 2008; Васильев и др., а, б, в печати]. При проведении этих предварительных исследований использование микрофокусной рентгенографии с прямым увеличением и цифровой обработкой изображения позволило детально изучить трабекулярную структуру, патологические изменения костной ткани, мелкие и малоконтрастные детали изображения трубчатых костей, пораженных специфической и неспецифической инфекцией. Было показано, что цифровая высокодетальная микрофокусная рентгенография значительно превосходит по качеству стандартные рентгенологические исследования.

Результаты, полученные ранее в клинических исследованиях современного населения, показали, что малые размеры фокусного пятна позволяют получать резкое рентгеновское изображение, увеличенное в пять и более раз. Заметим, что с повышением кратности увеличения возрастает количество определяемых деталей в единице объема, и, что крайне важно, при этом сохраняется контрастность и резкость изображения исследуемого объекта [Васильев, 1998; Потрахов, 2007].

Для оценки возможностей метода в настоящей работе были использованы три образца – костные останки людей, принадлежащие взрослым индивидам эпохи бронзы. Эпоха бронзы (IV–II тысячелетия до н.э.) – один из узловых периодов в истории человечества, связанный с проникновением в быт качественно нового материала – меди и ее сплавов (бронзы) – металла, вытеснившего привычные каменные орудия труда. Это время связано с многочисленными миграциями древних племен, освоением новых территорий. Поэтому чрезвычайно актуальной задачей представляется всесторонняя характеристика состояния здоровья людей этой переломной эпохи.

В последнее время отечественными специалистами введен цифровой аналог микрофокусной рентгенографии с размером фокусного пятна менее 100 мкм, применявшейся с 70-х гг. XX века в медицинской практике [Мазуров, Потрахов, 2008; Потрахов, 2008]. Перед нами стояла задача оценить перспективность применения этого метода в палеопатологическом анализе. В нашем исследовании на базе кафедры электронных приборов и устройств Санкт-Петербургского электротехнического университета (ЛЭТИ) в сотрудничестве с Н.Н. Потраховым была выполнена цифровая

микрофокусная рентгенография. Для одного и того же образца использовались несколько режимов: 1) без увеличения изображения и 2) с прямым увеличением в 3, 5, 7 и 20 раз на аппарате «Пардус-150». Параметры съемки: рабочее напряжение 75–85 кV, время экспонирования 6 с. Во всех случаях приемником изображения служила фосфорная пластина размером 14×17 дюймов.

Диагностика травм

Сведения о травматизме, характерном для некоторых палеопопуляций, заслуживают особенно пристального внимания исследователей. Различают травмы бытового и военного происхождения; на костях черепа и посткраниального скелета людей археологических эпох исследуют следы постоперативного вмешательства [Бужилова, 1995, 1998; Медникова, 2001]. Некоторые профессии древнего мира, по-видимому, были сопряжены с риском повышенного травматизма. К тому же прослеживаются и отчетливые гендерные различия, обусловленные различными социальными ролями мужчин и женщин [см., например Бужилова, 1995].

На общем фоне евразийских культур эпохи средней бронзы (II тысячелетие до н.э.) выделяется абашевская, носители которой, судя по антропологическим данным, демонстрируют очень высокий уровень военного травматизма [Халиков и др., 1966; Медникова, 2001, 2003]. Одна из ярких находок, свидетельствующих о применении боевого оружия, уже была предметом нашего исследования, в том числе с применением метода стандартной рентгенографии [Медникова, 2001, 2003; Медникова, Бужилова, 2002]. Микрофокусная рентгено съемка позволяет нам вернуться к обсуждению данного случая и проследить развитие посттравматических процессов более детально.

Обследованию подвергся крупный фрагмент свода черепа, состоявший из лобной и теменных костей, найденный в погребении 2 кургана 2 Студеновского могильника по правому берегу реки Терешки примерно в пятидесяти километрах к северу от Саратова (раскопки 1969 г. под руководством И.В. Сеницына и В.А. Фисенко).

По степени развития надбровных дуг и общей относительной массивности черепной крышки пол индивида определен как мужской. По состоянию черепных швов, возраст мужчины оценен как молодой (категория *adultus*, 25–35 лет).

Особый интерес вызывают следы двух травматических повреждений, наблюдаемые с правой стороны исследуемого фрагмента черепа (рис. 1).

Первое повреждение локализовано в верхне-передней части правой теменной кости, вблизи от венечного шва. Оно представляет собой вдавленный перелом свода черепа, затронувший как наружную, так и внутреннюю пластинку компактного вещества. Повреждение правильной округлой формы, диаметр круга не превышает 34 мм. Поскольку точечный удар, нанесенный с большой силой, привел к равномерному и значительному увеличению площади повреждения по периметру от контакта, трудно определить точные размеры орудия. Тем не менее, очевидно, что удар пришелся почти вертикально по отношению к костной поверхности и вызвал деформацию свода с углублением в центральной части, что хорошо различимо с внутренней стороны черепной крышки.

Вместе с тем, несмотря на силу удара, он не должен был стать смертельным, хотя, по-видимому, и был нанесен незадолго до смерти индивидуума. На стандартной рентгенограмме не удалось проследить следов регенерации костной ткани (рис. 2). Хотя удар такой силы мог сопровождаться отеком и нарушением мозгового кровообращения, похоже, что внешне он не демонстрирует проявлений, характерных для осложненного течения, например, периостита или остеомиелита. Несомненно, что если бы индивидуум пережил эту травму, она потенциально могла способствовать структурно-функциональным повреждениям мозга, повышению внутричерепного давления, и даже изменению поведенческих реакций [Нейротравматология, 1999].

Другое травматическое повреждение локализовано на лобной кости справа. Максимальный диаметр – около 30 мм, также округлой формы. По характеру это повреждение напоминает предыдущее. Однако в данном случае сила удара привела к очевидному нарушению целостности мозговой капсулы. На стандартной рентгенограмме отсутствуют следы склеротизации в виде маргинальной линии, распознаваемые как осветленные участки рентгеновского изображения (рис. 3). Внешние края повреждения размыты и неотчетливы. Картина характерна для активно протекавшего воспалительного процесса на стадии некроза костной ткани, хотя на коротком промежутке разлома намечаются линии склеротизации, которые не вполне отчетливы, и могут рассматриваться как артефакты. Вероятно, инфекция попала в мозговую полость черепа и вызвала обширный воспалительный процесс, который и привел к летальному исходу.

Полученные результаты не позволили с достаточной долей уверенности реконструировать хронологическую картину получения травм. На

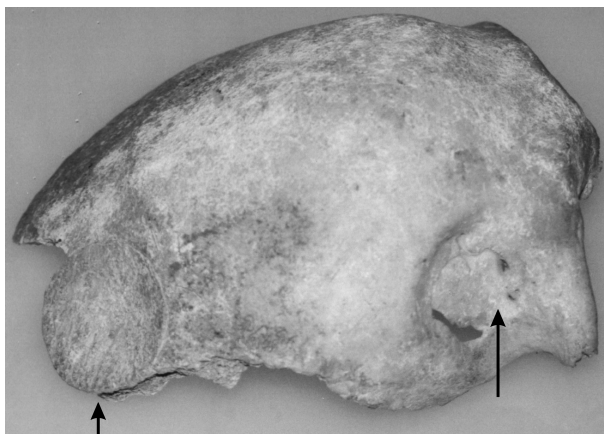


Рис. 1. Последствия двух травм на черепе мужчины из раскопок кургана № 2 Студеновского могильника. II тысячелетие до н.э.

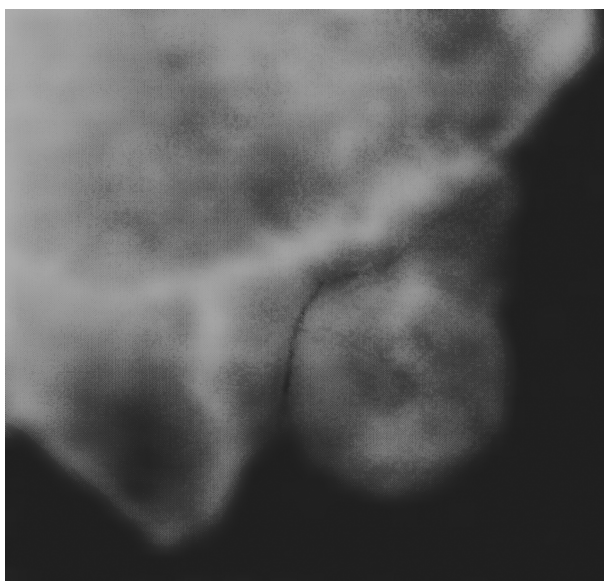


Рис. 2. Вдавленный перелом на теменной кости у мужчины из Студеновского могильника на стандартной рентгенограмме

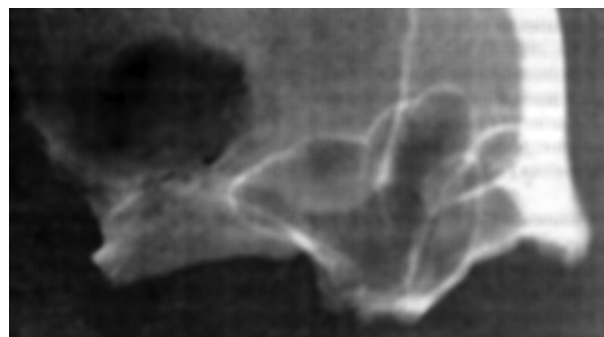

Рис. 3. Повреждение, осложненное прободением в полость мозгового черепа и воспалительным процессом, у мужчины из Студеновского могильника на стандартной рентгенограмме

первый взгляд складывается впечатление, что между ранениями прошел достаточный промежуток времени: в первом случае нет следов заживления, во втором – возможно, образовалась новая костная формация. К тому же, вдавленный перелом теменной кости не привел к развитию воспаления, напротив, прободение в полость мозгового черепа в области лобной кости характеризуется интенсивным посттравматическим воспалительным процессом.

Есть основания предполагать, что в обоих случаях использовалось сходное оружие. Внимания заслуживает правосторонняя локализация обеих травм. Возможно, это означает, что оба раза нападавшие были левшами или (что более вероятно) первое повреждение получено в лобовом столкновении, второе – когда пострадавший упал.

Возвращаясь к особенностям оружия, причинившего столь серьезные повреждения, подчеркнем, что это никак не было лезвие боевого топора. Это мог быть его обух, или даже жезл – пест, наподобие встречавшихся в некоторых погребениях родственных абашевцам археологических культур [см. характеристику оружия: Кузнецов, 1989, с.17].

Поэтому мы можем рассмотреть предположение, что ранения получены в одном и том же столкновении. Для уточнения сроков нанесения двух черепно-мозговых травм у данного представителя эпохи бронзы был применен метод микрофокусной рентгенографии.

Увеличение изображения без потери качества позволило отчетливо увидеть ненарушенную трабекулярную структуру в зоне первой травмы и соседних с ней областей (рис. 4). Демаркационная линия преодоленного воспалительного процесса не оформлена. Напомним, что на стандартной рентгенограмме не представлялось возможным оценить наличие следов заживления. Микрофокусный рентген позволил нам уверенно говорить об отсутствии таких признаков. Известно, что средний срок для появления реакции заживления на краях отверстия в черепной коробке составляет около трех месяцев [Anda, 1951], поэтому очевидно, что этот человек скончался задолго до этого срока.

При анализе второго повреждения при увеличении четко видны области потери костного вещества в результате развития обширного воспалительного процесса (рис. 5). Следовательно, эта травма не стала причиной немедленной смерти, а спровоцировала некроз костной ткани в зоне прободения в полость мозгового черепа, развивавшийся как минимум две недели после ранения.

Оценивая возможность получения двух травм в одном сражении, мы можем теперь более аргументировано предполагать их одновременность. Костная мозоль при вдавленном переломе на теменной кости не успела образоваться из-за другого повреждения на лобной кости со следами очевидного воспалительного процесса. Скоротечная инфекция мозговой полости привела к преждевременной кончине индивидуума, что и стало причиной отсутствия следов склеротизации на краях повреждения теменной кости.

Диагностика онкологических заболеваний

Еще один рассматриваемый нами образец принадлежит представителю абашевской культуры. Следует подчеркнуть, что поступивший на экспертизу скелетный материал представлен единственным, незначительным по площади фрагментом свода черепа. Тем не менее, он вызывает исключительный интерес, и в первую очередь для археологии, так как погребенный покоился в «престижном» захоронении.

В 2005 году в Бобровском районе Воронежской области на левобережье р.Битюг (приток Дона) местными археологами был раскопан курган, с насыпью 80 на 32 м [Матвеев и др., 2005]. Установлено, что это грандиозное сооружение насыпалось в несколько приемов, значительно разделенных по времени. Вначале на возвышенности возвели круглый курган диаметром около 28 метров. Найденное под ним захоронение человека, получившее в археологической документации номер 2, представляет особый интерес благодаря уникальному набору погребального инвентаря, позволяющего установить социальный статус покойного. Несмотря на то, что захоронение подверглось ограблению еще в древности, по-видимому, современниками умершего, в юго-западном углу и в центре его могилы остались щитковые орнаментированные псалии, лепной горшок и костяная пряжка. Благодаря этим предметам стало возможно установить хронологию захоронения (поздний этап доно-волжской абашевской культуры) и атрибутировать его как социально престижное погребение воина-колесничного. К сожалению, хотя в археологической документации указана практически полная сохранность скелета этого человека, останки, поступившие в лабораторию группы физической антропологии ИА РАН, представлены единственным фрагментом свода черепа, размером 93×62 мм, что, безусловно, не облегчало проведение скелетной

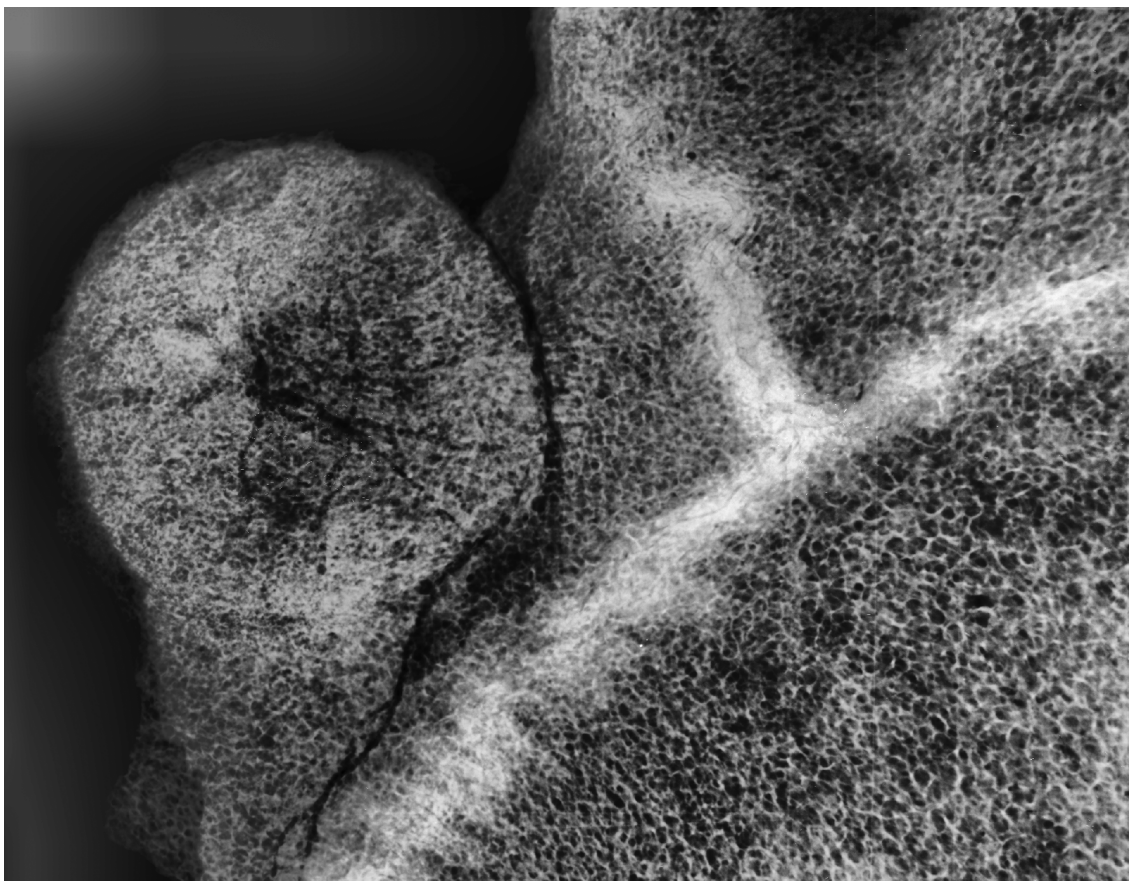


Рис. 4. Вдавленный перелом на теменной кости. Микрофокусная рентгенограмма

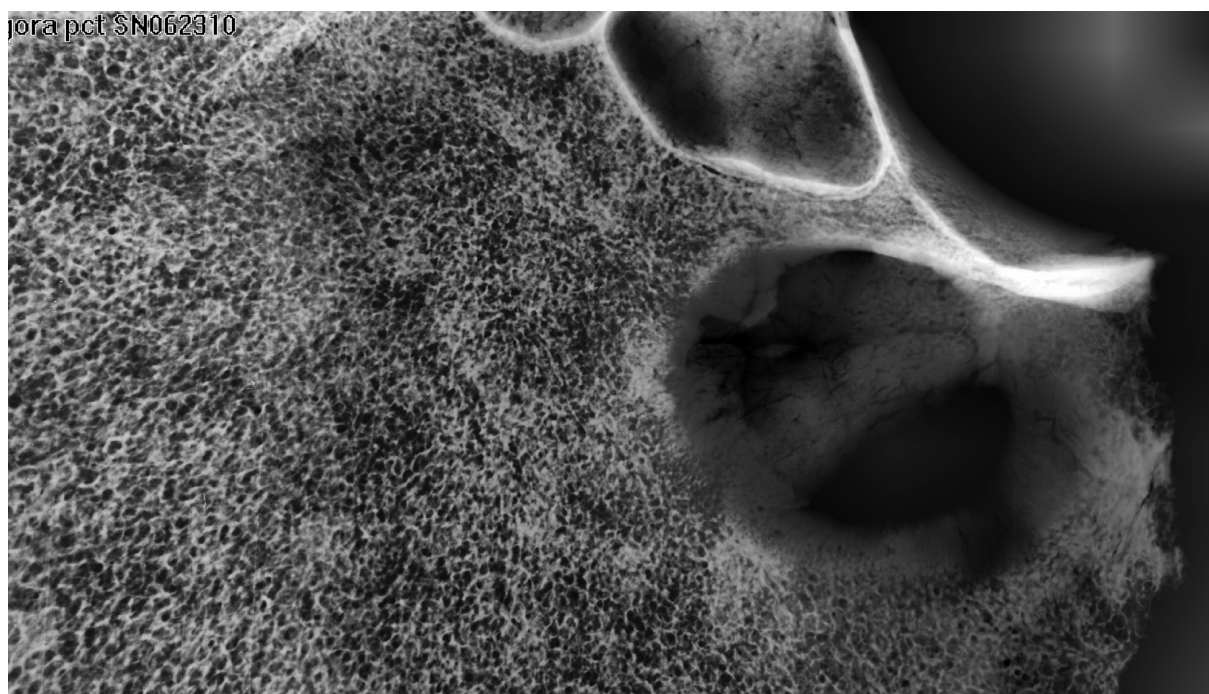


Рис. 5. Картина обширного некроза на лобной кости. Микрофокусная рентгенограмма

экспертизы и половозрастной идентификации погребенного.

Предположительно, перед нами центрально-верхняя часть левой теменной кости (стреловидный шов на фрагменте практически не присутствует). Толщина свода не выходит за рамки средних значений, составляя порядка 6 мм. На медиальном сломе можно наблюдать отчетливо слоистую структуру внутренней и внешней пластинок компакты. Лежащая между ними губчатая ткань местами разреженная, «нерегулярная». Однако расширения губчатого слоя или гипертрофии компакты не намечается.

Латеральный край фрагмента позволяет лучше видеть костные слои. Здесь обнаруживаются два небольших костных повреждения подокруглой формы, диаметром 5 и 2 мм. Края более крупного повреждения гладкие и с внутренней, и с наружной стороны. Более детальное рассмотрение показывает, что оно в слое губчатой ткани расширяется, приобретая шаровидную форму.

При взгляде сверху обращает на себя внимание ряд сквозных и поверхностных дефектов округлых очертаний. Максимальное отверстие 17×18 мм располагается в центре костного фрагмента. К нему примыкают несквозные отверстия 3.5 и 2.5 мм в диаметре. Еще один сквозной дефект 7×8 мм в диаметре расположен в передней части (рис. 6, А).

При поверхностном рассмотрении эти дефекты производят впечатление как от обстрела разнокалиберной «дробью» или могут быть восприняты как посмертные разрушения. Однако отсутствие следов характерных посттравматических разломов, сходные диаметры отверстия на внешней и внутренней пластинках черепа, равно как и расширяющиеся (как бы оплавленные) в толщу губчатой ткани стенки повреждений, заставляют отвергнуть это предположение, и допустить единую природу образовавшихся отверстий – возможных последствий патологического процесса.

Со стороны эндокрана заметен сосудистый рисунок на костной поверхности, окаймляющий наиболее крупное отверстие (рис. 6, Б). С учетом равномерности повреждения диплое в каждом из отверстий и их локализации рядом с кровеносными сосудами становится очевиден прижизненный характер процесса, нарушившего анатомическую целостность мозгового черепа, и, что крайне важно для диагностики, гематогенный путь распространения этого заболевания.

Изображение, полученное при помощи микрофокусной рентгенографии, позволяет видеть изменения внутренней структуры костного фрагмента (рис. 7). Как можно заметить, количество

очагов деструкции увеличивается до 50. Все отверстия округлой формы диаметром от 0.1 мм образовались вследствие лизиса костной ткани без следов очевидной склеротизации, характерной для долговременного воспаления. Большое количество повреждений на единицу площади и очевидный деструктивный характер образований позволяют реконструировать интенсивность и агрессивность патологического процесса. Такая картина наиболее типична для онкологических заболеваний.

В процессе дифференциальной диагностики с учетом расположения деструкций на своде черепа выделяется обширная группа злокачественных патологий. Среди них метастатическая карцинома, множественная миелома, эозинофильная гранулема, ангиосаркома. Из этого списка с большей, чем в остальных случаях, уверенностью следует удалить множественную миелому, для которой характерны очаги деструкции с неровными фестончатыми краями. В палеопатологии наиболее часто связывают случаи множественного остеолита с метастазами карциномы [Ortner, 2003]. Однако, остеолитические деструкции вследствие метастазов карциномы нередко демонстрируют относительно больший по периметру диаметр повреждений на наружной пластинке, чем на внутренней.

Таким образом, очевидная фрагментарность скелета не позволяет провести до конца дифференциальную диагностику этого случая. Тем не менее, именно применение метода микрофокусной рентгенографии позволило выявить и описать единственный случай новообразований злокачественной природы у одного из представителей социальной элиты эпохи бронзы, жившего во II тысячелетии до н.э. Стандартные методы исследования не позволили бы этого сделать.

Диагностика гормональных нарушений

Эпоха бронзы в степях и лесостепях юга Европейской России – время активного освоения человеком новых видов хозяйства (кочевое скотоводство), овладения навыками горного дела и металлообработки. Активное изменение среды, в которой жили люди этой доисторической эпохи, провоцировало биологические реакции организма. Как известно, гормональная система человека чрезвычайно чутко реагирует на подобные факторы антропогенной среды.

В нашем распоряжении оказались скелетные останки погребенного из 1-го Богучарского не-




Рис. 6. Фрагмент свода черепа индивидуума – «колесничего» из раскопок кургана Красный 1. II тысячелетие до н.э. А – с наружной стороны черепа. Б – с внутренней стороны черепа

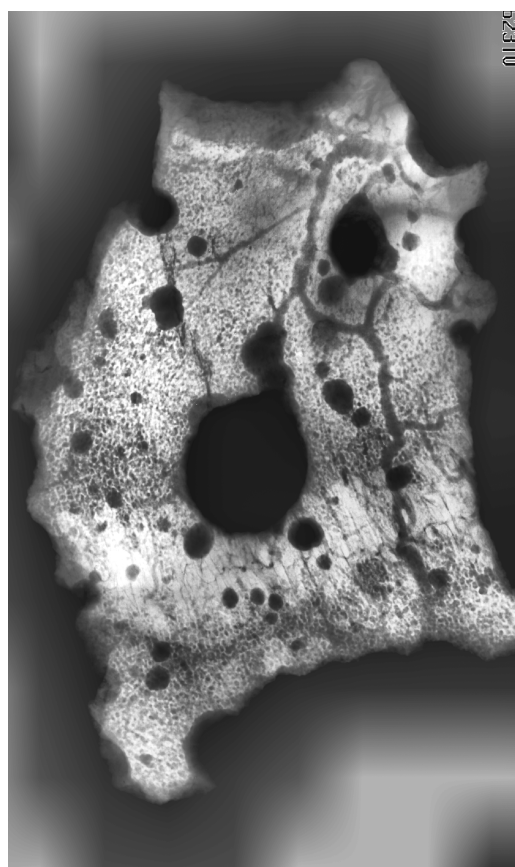


Рис. 7. Изображение того же фрагмента, полученное методом микрофокусной рентгенологии



Рис. 8. Свод черепа мужчины из Богучарского некрополя (курган № 4). Вид сверху

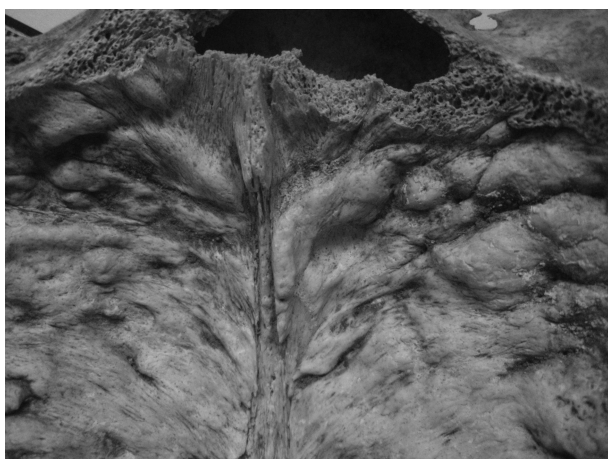


Рис. 9. Тот же череп с внутренней стороны. Отчетливо видны новообразования в области лобной кости

крополя, расположенного в Богучарском районе Воронежской области¹. Погребальный памятник был оставлен носителями традиций позднебронзовой срубной культуры второй половины II тысячелетия до н.э. Среди прочих скелетных останков индивида из кургана № 4 (погребение № 1), был крупный фрагмент свода черепа, включающий лобную, теменные, затылочную кости (рис. 8). На внутренней поверхности практически всей лобной кости наблюдается значительная выраженность новообразований в виде «всхолмлений» и бугристостей (рис. 9).

Представленные характерные морфологические особенности и расположение их на внутренней стороне лобной кости склоняют нас к диагнозу синдрома Морганьи-Стюарта-Мореля. Основным проявлением этого синдрома является утолщение внутренней пластинки лобной кости – гиперостоз. Этот признак представляет особый интерес для палеоантропологов как главный для диагностики заболевания в доисторических популяциях. Он может проявлять себя в различных формах, но каждая из них – это результат одного и того же патологического процесса, возможно, одной и той же этиологии.

До сих пор при обсуждении синдрома Морганьи-Стюарта-Мореля нет устоявшейся терминологии. В оценках этиологии и патогенеза также нет

¹ Пользуясь случаем, выражаем искреннюю признательность автору раскопок А.Т. Синюку за предоставленные материалы.




Рис. 10. Лобная кость, вид сбоку. Микрофокусная рентгенография позволяет детально проследить процесс формирования лобного гиперостоза на стадии С–D по [Hershkovitz et al., 1999]

единого мнения [Hershkovitz et al., 1999]. Литературные данные о частоте распространения этого синдрома весьма отрывочны. И, если учесть, что болезнь развивается на протяжении многих лет, клинические симптомы формируются с неодинаковой скоростью, то обычный не направленный на выявление конкретной патологии рентгенологический анализ может пропускать умеренные формы гиперостоза.

В нашем случае применение метода микрофокусной рентгенографии позволило с очевидностью увидеть внутренний гиперостоз. Увеличение толщины кости происходит за счет утолщения преобразованной нижней пластинки и диплое (рис. 10). Таким образом, использования микрофокусной рентгенографии позволило с очевидностью выявить не просто синдром внутреннего лобного гиперостоза, а его заключительную стадию (C-D) по схеме И. Гершковича с соавторами [Hershkovitz et al., 1999]. Именно прицельное увеличение дефектной области без потери качества изображения позволило правильно оценить характер патологии. При этом, что немаловажно для сохранности археологических объектов, мы воздержались от использования деструктивных методов, например, таких как гистология.

Заключение

Несмотря на внедрение уже достаточного числа разнообразных методов в палеопатологию, давность и фрагментарность ископаемых объектов требуют привлечения новых, а главное, неdestructивных технологий, ведь остаются недостаточно изученными многие аспекты этиологии и патогенеза заболеваний древних людей. Очевидно, что нуждаются в изучении и разработке критерии ранней диагностики различных синдромов. Немалую роль при этом должен сыграть неdestructивный метод цифровой микрофокусной рентгенографии. Этот подход позволит исключить во многих случаях неэффективность исследования при использовании классического метода рентгенологии. Цифровая микрофокусная рентгенография может быть использована как самостоятельно, так и дополнительно для уточнения мелких и малоконтрастных деталей объекта.

Благодарности

Авторы приносят свою искреннюю благодарность за неоценимую помощь сотрудникам Санкт-

Петербургского государственного электротехнического университета «ЛЭТИ» Н.Н. Потрахову, Е.Н. Потрахову, А.Ю. Грязнову.

Библиография

- Бужилова А.П.* Древнее население: палеопатологические аспекты исследования, М: Институт археологии РАН, 1995.
- Бужилова А.П.* Палеопатология в биоархеологических реконструкциях // Историческая экология человека. Методика биологических исследований, М: Старый Сад, 1998. С. 87–147.
- Бужилова А.П., Добровольская М.В., Медникова М.Б., Потрахов Н.Н., Потрахов Е.Н., Грязнов А.Ю.* Применение микрофокусной рентгенографии при диагностике заболеваний древнего человека // Петербургский журнал электроники. 2008. № 2–3. С. 152–162.
- Васильев А.Ю.* Рентгенография с прямым многократным увеличением в клинической практике. М.: ИПТК ЛОГОС, 1998.
- Кузнецов П.Ф.* Полтавкинская культурно-историческая общность. Свердловск, Куйбышев: Ин-т истории и археологии УрО АН СССР, 1989.
- Мазуров А.И., Потрахов Н.Н.* Возможности микрофокусной рентгенографии в медицине // Петербургский журнал электроники. 2008. № 2–3. С. 142–146.
- Матвеев Ю.П., Сафонов И.Е., Добрынин А.В.* Исследование кургана эпохи бронзы в могильнике Красный 1 // Пастушеские скотоводы восточноевропейской степи и лесостепи эпохи бронзы (историография, публикации). Под ред. А.Д. Пряхина. Воронеж: ВГУ, 2005. С. 139–147.
- Медникова М.Б.* Трепанации у древних народов Евразии. М.: Научный мир, 2001.
- Медникова М.Б.* Антропология абашевской культуры // Археология Восточноевропейской степи. Доно-Донецкий регион в эпоху бронзы. Воронеж: ВГУ, 2003. Вып. 17. С. 171–179.
- Медникова М.Б., Бужилова А.П.* К вопросу о травматических повреждениях среди абашевского населения // Российская археология, 2002. № 2. С. 162–164.
- Нейротравматология. Справочник. Сост. Л.Б. Лихтерман, Ростов-на-Дону: Феникс, 1999.
- Потрахов Н.Н.* Микрофокусная рентгенография в стоматологии и челюстно-лицевой хирургии. СПб.: изд-во СПбГЭТУ «ЛЭТИ», 2007.
- Рохлин Д.Г.* Болезни древних людей. М.: Наука, 1965.
- Халиков А.Х., Лебединская Г.В., Герасимова М.М.* Пепкинский курган (Абашевский человек). Йошкар-Ола: Марийское книжное изд-во, 1966.
- Anda T.* Recherches archeologiques sur la pratique medicale des Hongrois a l'epoque de la conquete du pays // Acta archaeologica Academiae Scientiarum Hungaricae. 1951. V. 1. P. 7–316.
- Angel J.L.* Porotic hyperostosis, anemias, malaras, and marshes in the prehistoric eastern Mediterranean // Science, 1966. V. 153. P. 760–763.
- Buzhilova A., Mednikova M., Dobrovolskaya M., Vasiliev A., Bulanova I.* Microfocus x-ray used in the analysis of skeletal

lesions // Abstracts of 17th Paleopathological Association Meeting «Diseases in the Past», Copenhagen, Denmark, 25–27th August, 2008. 2008. P. 28.

Herskovitz I., Greenwald C., Rothschild B. M., Latimer B., Dutour O., Jellema L. M., Wish-Baratz S. Hyperostosis Frontalis Interna: an anthropological perspective // American Journal of Physical Anthropology. 1999. V. 109. P. 303–325.

Moller-Christensen, V. Evidence of leprosy in earlier peoples // Disease in antiquity. D.R. Brothwell and A.T. Sandison (eds). Springfield, Illinois, Charles Thomas. 1967. P. 295–307.

Moor S. Hyperostosis Cranii. Springfield. Illinois: Thomas. 1955. P. 45–48.

Ortner D.J. Identification of Pathological Conditions in Human Skeletal Remains. Second Edition. Smithsonian Institution Press, Washington. 2003. P. 539.

Stewart T. Some problems in human paleopathology // Human paleopathology. S Jarcho (ed). New Haven: Yale University press. 1966. P. 43–55.

Wells C. Bones, bodies and diseases. London: Thames & Hudson. 1964. P. 123.

Контактная информация:

Бужилова А.П. Тел. (495) 629-44-46,

e-mail: albu_pa@mail.ru;

Добровольская М.В. Тел. (499) 126-94-79,

e-mail: mk_pa@mail.ru;

Медникова М.Б. Тел. (499) 126-94-79,

e-mail: medma_pa@mail.ru.

MICROFOCUS ROENTGENOGRAPHY IN MODERN PALAEOPATHOLOGICAL RESEARCH

A. Buzhiova¹, M. Dobrovolskaya² and M. Mednikova²

¹ *Institute and Museum of Anthropology, MSU, Moscow*

² *Institute of Archaeology, RAS, Moscow*

As a nondestructive radiographic method, microfocus images became an important tool for analyzing of archeological samples and as such, they should become a regular component of evaluation of pathological cases. There are no practical limits in the distance between the focal spot and the x-ray detector plane in case of microfocus roentgenography. The images, produced with this technique, have no area of reduced image resolution as found in traditional radiological studies. The authors present some results of application of the microfocus x-ray method in palaeopathology. The cases studied include examples of inflammatory processes after skull's trauma, a case of metabolic disorder (Hyperostosis frontalis interna), and the pattern of metastasis.

Key words: *palaeoanthropology, palaeopathology, microfocus x-ray method*